

Диагностика образований из кровеносных сосудов челюстно-лицевой области и шеи у детей

В.В. РОГИНСКИЙ, д.м.н., проф., зав. отделом детской стоматологии ЦНИИС и ЧЛХ Росмедтехнологий, руководитель Московского центра детской ЧЛХ

А.Г. НАДТОЧИЙ, д.м.н., проф., зав. отделом лучевой диагностики ФГУЗ КБ №5 Федерального медико-биологического агентства

А.С. ГРИГОРЯН, д.м.н., проф., зав. отделом общей патологии ЦНИИС и ЧЛХ Росмедтехнологий

Ю.Ю. СОКОЛОВ, д.м.н., проф., зав. кафедрой детской хирургии РМАПО

Ю.Л. СОЛДАТСКИЙ, д.м.н., проф. кафедры болезней уха, горла и носа ММА им. Сеченова

В.А. КОВЯЗИН, к.м.н., доц. кафедры патологической анатомии РУДН

С.Ю. ПАЛЬТОВА, асп. отдела детской стоматологии ЦНИИС и ЧЛХ Росмедтехнологий

Diagnostics of formations from blood vessels at maxillofacial area and the neck of children

V.V. ROGINSKY, A.G. NADTOCHY, A.S. GRIGORIAN, Yu.Yu. SOKOLOV, Yu.L. SOLDATSKY, V.A. KOVIASIN, S.Yu. PALTOVA

Резюме

В статье приведены результаты мультидисциплинарного анализа 2608 наблюдений над детьми с поражениями кровеносных сосудов в области лица и шеи. Отмечено, что термин «гемангиома» является собирательным понятием и не отражает всего многообразия патологий, которые им обозначаются. Авторы систематизировали все сосудистые образования на три категории: сосудистые мальформации, сосудистые гиперплазии, сосудистые опухоли. В статье предложен алгоритм диагностики данной патологии, обозначены преимущества и недостатки различных методов диагностики.

Ключевые слова: диагностика сосудистых поражений челюстно-лицевой области, гемангиома в области лица и шеи у детей, сосудистые мальформации.

Abstract

This article presented the multidisciplinary analysis results of 2608 examinations of children with lesions of blood vessels in the face and neck area. It was noted that the term «hemangioma» is a collective concept and does not reflect all variety of pathologies which are designated by it. The authors systematized all vascular formations on three categories: vascular malformation, vascular hyperplasia, vascular tumors. In this article the diagnostic data of pathologists was reported and the advantages and lack of various methods of diagnostics were discussed.

Key words: diagnostics of vascular lesion of maxillofacial area, hemangioma in the face and a neck area of children, vascular malformation.

Образования из кровеносных сосудов имеют значительную распространенность, встречаясь с частотой от 1:500 до 1:1200 новорожденных, 68-74% из них локализируются в области головы и шеи [3, 8, 9, 26, 31, 34].

Сосудистые поражения челюстно-лицевой области и шеи приводят к нарушению эстетики лица, приносят психические страдания детям и их родителям, снижают качество

жизни ребенка. Кроме того, они могут вызвать функциональные нарушения дыхания, глотания, жевания, зрения, слуха, что приводит к инвалидизации пациента.

Неадекватная оценка имеющихся изменений приводит к поздней или недостаточно полной диагностике заболевания, что влечет за собой применение неоправданно консервативной или, наоборот, излишне агрессивной тактики лечения. Поэ-

тому понимание биологической сути имеющихся изменений имеет большое значение для врачей разных специальностей – педиатров, детских стоматологов, хирургов, отоларингологов, дерматологов и др.

По клинко-морфологическим проявлениям сосудистые образования подразделяют на капиллярные, кавернозные, ветвистые, смешанные, венозные, артериальные и т. д. Основанная на систематизации

этих форм сосудистых образований классификация, предложенная Терновским С. Д. (1959), является базовой в отечественной медицинской практике.

Разнообразие клинических проявлений сосудистых образований обусловило появление большого количества используемых для их описания терминов и классификаций. Наиболее часто встречаются такие определения как гемангиома (отождествляемая с истинной сосудистой опухолью), сосудистая мальформация, ангиодисплазии, сосудистые аномалии. При этом в каждой из этих групп нередко рассматриваются различные по биологическим характеристикам поражения.

Большой вклад в изучение проблемы внесли фундаментальные исследования Mulliken, Glowacki (1982), которые разработали биологическую классификацию, разделив все сосудистые поражения на биологически активные (гемангиомы) и биологически инертные (сосудистые мальформации), выделив из группы «гемангиом» ангиодисплазии [3, 4, 7, 8, 14, 17-19, 24, 28, 29, 31, 34, 36, 37, 40, 41, 46].

При этом, если понятия «мальформация» или «ангиодисплазия» достаточно четко определены и различия в их трактовке незначительны, то определение понятия «гемангиома» крайне неоднозначно, поскольку в него включаются различные типы сосудистых поражений.

Значительная степень неопределенности имеется в оценке клинических проявлений сосудистых образований. Так, существующую склонность некоторых форм сосудистых образований к самопроизвольной инволюции практически все авторы относят к уникальной особенности сосудистых опухолей. Однако эта позиция весьма сомнительна, поскольку сам факт спонтанной инволюции опухоли трудно поддается объяснению. Авторы также указывают, что одной из особенностей эволюции сосудистого образования является часто наблюдаемое его циклическое развитие, при котором на смену стремительному увеличению (росту опухоли) приходит фаза спонтанного регресса. С нашей точки зрения, эта позиция является скорее постулатом, нежели результатом углубленных

клинических и патоморфологических исследований.

Все это побудило авторов представленной публикации начать междисциплинарное исследование, направленное на изучение патогенеза, клинических особенностей течения, патогистологических и иммуногистохимических характеристик сосудистых образований с целью отработки вопросов их рационального лечения.

ЦЕЛЬ ИССЛЕДОВАНИЯ

Учитывая вышесказанное и в целях повышения эффективности диагностики и лечения сосудистых образований, развивающихся в детском возрасте, в настоящем исследовании были поставлены и решались следующие задачи:

1. Определить категории сосудистых образований с учетом новых представлений об их природе.

2. Сопоставить и оценить разрешающие способности диагностических технологий и на этой основе сформировать алгоритм применения современных диагностических методов при указанных заболеваниях.

МАТЕРИАЛЫ И МЕТОДЫ ИССЛЕДОВАНИЯ

Работа основана на анализе наблюдений за 287 детьми в возрасте от первых дней жизни до 17 лет (табл. 1) с образованиями из кровеносных сосудов, в период с 2000-го по 2009 год на базах Московского центра детской челюстно-лицевой хирургии (ЦНИИС и ЧЛХ – Детская городская клиническая больница св. Владимира). В табл. 1 приведено распределение пациентов по полу и возрасту.

Для диагностики и определения категорий поражений использовались следующие методы:

- Клинические (анамнез, жалобы, физикальные методы) и лабораторные методы.
- Лучевая диагностика:
 - ультразвуковое исследование;
 - рентгенологическое исследование;
 - традиционное рентгеностоматологическое исследование;
 - компьютерная томография;
 - ангиография;
 - магнитно-резонансная томография
- Эндоскопия:
 - фибриноларингоскопия (под местной анестезией);

- прямая микрогипофаринго- и ларингоскопия (под наркозом);
- трахеобронхоскопия (под наркозом)

• Патоморфологические методы:

- патогистологическое исследование;
- иммуногистохимическое исследование

Для ретроспективного анализа использовались данные катамнеза, пересмотр патогистологического материала и иммуногистохимические исследования.

РЕЗУЛЬТАТЫ ИССЛЕДОВАНИЯ И ИХ ОБСУЖДЕНИЕ

В соответствии с разработанными представлениями о систематике сосудистых образований материал наблюдений был подразделен на три категории:

- сосудистые мальформации;
- сосудистые гиперплазии;
- сосудистые опухоли (доброкачественные, злокачественные).

Большая часть этих образований представлена мальформациями и гиперплазиями и только очень незначительная часть – истинными опухолями.

Сосудистые мальформации (синонимы: пороки развития, ангиодисплазии)

• Врожденные нарушения строения сосудистой сети, проявляющиеся в любом возрасте, чаще с рождения. Увеличиваются в размерах обычно синхронно с ростом пациента в виде солитарных или множественных региональных поражений.

• Образования представлены отдельными сосудами или сплетениями сосудов различного типа и диаметра (артерии, вены, капилляры, артериовенозные шунты).

• Никогда не подвергаются инволюции.

Мальформации развиваются на ранних фазах формирования сосудистой системы эмбриона от четвертой до восьмой недели внутриутробного периода [8, 10, 27, 28, 34, 41, 45]. Гистоморфологическая картина характеризуется нарушением гистоструктуры сосудистых стенок. Общий признак для всех сосудистых мальформаций – отсутствие клеточной пролиферации и выраженные признаки гемодинамической перестройки (рис. 1).

Таблица 1. Распределение пациентов по полу и возрасту

Пол	Возрастные группы					Всего	
	0-1 мес.	1-12 мес.	1-3 года	3-7 лет	7-12 лет		12-17 лет
мужской	10	24	13	10	18	15	90
женский	20	106	18	10	10	35	207
Итого	30	130	31	20	28	50	287

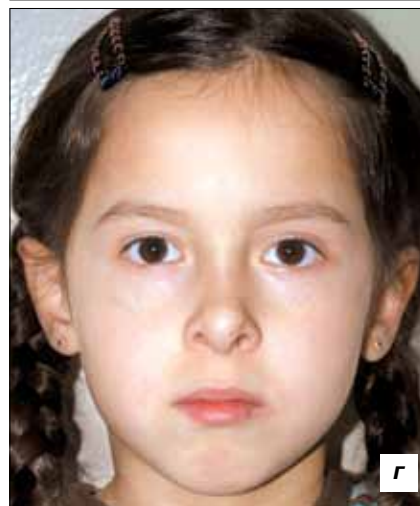
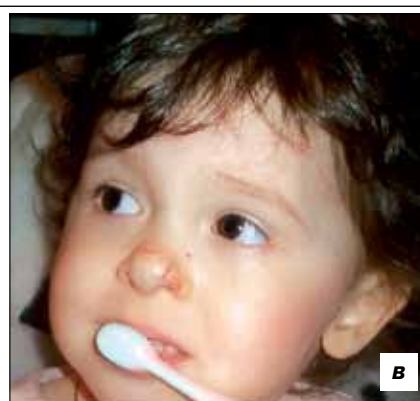
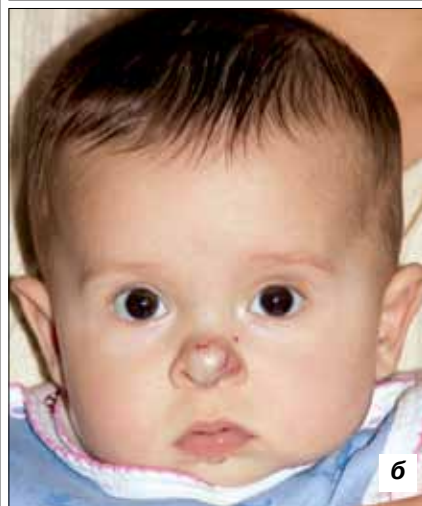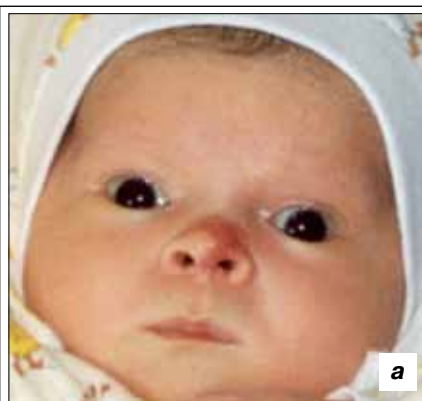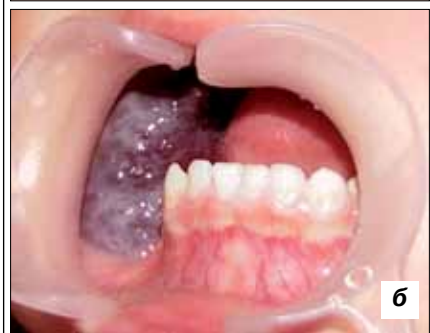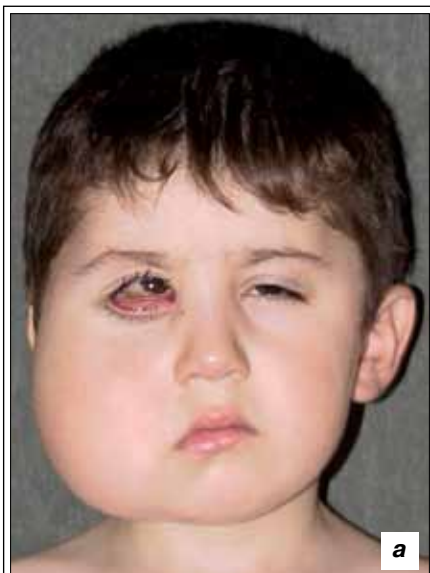Рис. 1. Сосудистая мальформация правой половины лица у 5-летнего пациента: а – внешний вид, б – полость рта

Рис. 2. Девочка с сосудистой гиперплазией концевой отдела носа. Этапы развития гиперплазии и инволюция: а – 25 дней; б – 6 месяцев; в – 18 месяцев; г – 6 лет

Сосудистые гиперплазии

Опухолеподобные сосудистые образования, возникающие в результате внутриутробной тканевой гипоксии или других эмбриональных нарушений.

Проявляются чаще в один-три месяца. Характеризуются чрезвычайно быстрым ростом. Этот рост отмечается в период от нескольких месяцев до года. Затем он, как правило, прекращается.

Проходят стадии: активного роста (с 1-3 до 6-8 мес.), прекращения роста (с 6-8 до 12-18 мес.), инволюции (до 2-7 лет).

Гиперплазии проявляются сразу после рождения или в первые один-три месяца. Поражение может быть представлено опухолевидным

образованием в одной области или быстро растущим опухолеподобным узлом, возникающим в центре ярко окрашенных в красный цвет и слегка возвышающихся над кожей участков поражения нескольких областей.

Для гиперплазий также характерна множественность поражений. Они выявляются помимо челюстно-лицевой области и шеи на спине, грудной клетке, конечностях. Но в этих областях они, как правило, не проявляют такой выраженной тенденции к быстрому росту, как в челюстно-лицевой области. Ткань этих поражений на пике их роста образована сплетениями беспорядочно ориентированных только мелких кровеносных

сосудов среди массива активно размножающихся эндотелиальных клеток.

Уже через три-пять месяцев после возникновения в участках поражений появляются рассеянные по поверхности мелкие или крупные участки с бледнеющим сосудистым рисунком. Это достоверный признак начинающейся инволюции, что является одной из главных составляющих гиперпластического поражения (рис. 2).

Клинические признаки инволюции: очаговое побледнение кожи в области образования, общее побледнение всей области поражения, исчезновение сосудистого компонента из образования, уменьшение размеров (по площади и объему).

При множественных поражениях инволюция может происходить неравномерно и бывает более выражена в одном из очагов. При этом чаще инволюция начинается в небольших очагах, на туловище, конечностях. Начинается инволюция, как правило, в центральных отделах очага. По периферии еще долго сохраняется венчик интенсивно окрашенных участков кожи. Закачивается инволюция исчезновением избыточных объемов ткани, частичным замещением сосудистого компонента фиброзной и жировой тканью. В области очага поражения может оставаться измененная (истонченная) с пониженным тоном избыточная кожа. Нередко эстетические нарушения, связанные с этим, столь значительны, что необходима хирургическая коррекция, подчас не однократная.

Другим достоверным признаком гиперпластического процесса является обнаружение в очаге поражения маркера Clut 1.

Сосудистые опухоли

1. Доброкачественные сосудистые опухоли

Развиваются и проявляются как во внутриутробном, так и в постнатальном периоде. Характеризуются непрерывным и экспансивным ростом опухолевых элементов, представленных зрелыми эндотелиальными клетками, формирующими сети из различного калибра сосудов с нарушенной гистоархитектоникой. Характеризуются развитой соединительнотканной стромой.

Появляется опухолевый узел с четкими границами, который быстро увеличивается в размерах. В полости рта эти опухоли интенсивно окрашены в красноватый цвет различных оттенков. Излюбленная локализация: полость рта, язык, верхние отделы глотки. Опухоли из кровеносных сосудов отличаются большим разнообразием элементов, их составляющих. Склонны рецидивировать после удаления. Не подвергаются инволюции (рис. 3).

2. Злокачественные сосудистые опухоли

Развиваются и проявляются как во внутриутробном, так и в постнатальном периоде. Характеризуются клеточной атипией, агрессивным и деструктивным ростом. Склонны к метастазированию. Не подвергаются инволюции.

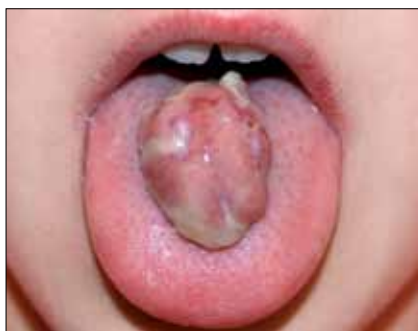

Рис. 3. Пациентка 7 лет. Диагноз «гемангиоэндотелиома языка». Давность заболевания – 3 месяца

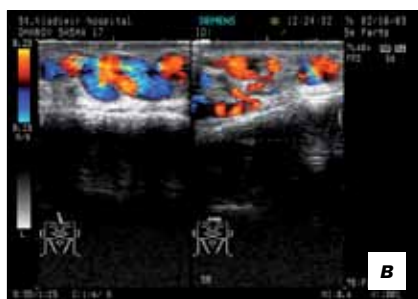
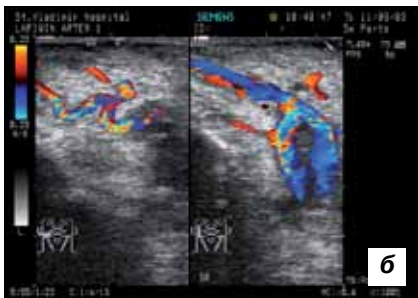
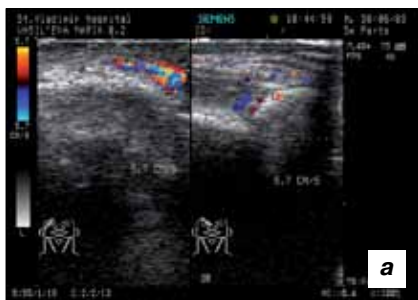


Рис. 4. Эхографические варианты различных клинко-морфологических форм: а – капиллярная; б – ветвистая; в – кавернозная

Лучевые методы диагностики сосудистых образований лица и шеи

Ультразвуковое исследование является наиболее доступным и широко распространенным методом диагностики в педиатрической практике, благодаря его высокой информативности в сочетании с безопасностью для пациента. Всем больным были проведены ультразвуковые исследования сосудистых образований. Каждый больной был осмотрен не менее двух раз с момента наблю-

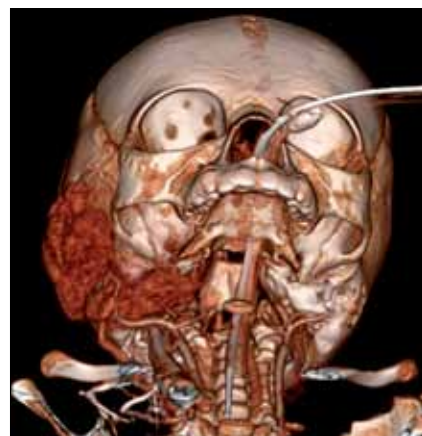

Рис. 5. КТ-ангиография пациентки 4 месяцев. Диагноз «сосудистая гиперплазия околоушной и крылочелюстной области справа» (нижняя челюсть при реконструкции не визуализирована)

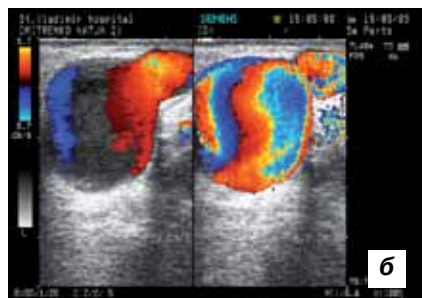
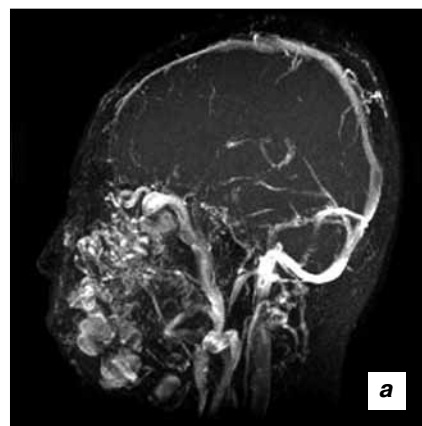

Рис. 6. МР-томограмма и УЗ-эхограмма пациента 16 лет. Диагноз «венозная мальформация левой половины лица»: а – МРТ с флебографией; б – УЗИ с ЦДК

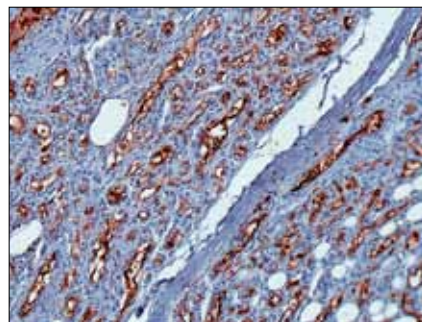


Рис. 7. Иммуногистограмма – накопление маркера GLUT-1 в ткани сосудистой гиперплазии

дения. Исследования проводились в В-режиме сканирования (в режиме серой шкалы) и с применением цветного доплеровского картирования кровотока. В ходе исследования определялась локализация сосудистого образования, его размеры, топография и органотопия, тип кровотока, его скорость и интенсивность, ангиоархитектоника, принадлежность сосудистого образования к артериальному или венозному руслу (рис. 4). Динамическое ультразвуковое исследование позволило оценивать изменение патологических сосудистых образований в ходе развития ребенка и в результате проводимого лечения.

Недостатком ультразвукового исследования является невозможность изучения глубокой зоны лица и челюстных костей.

Традиционное рентгеностоматологическое исследование (ортопантомография, обзорные рентгенограммы черепа) позволяет выявить наличие флеболитов (что указывает на принадлежность сосудистой мальформации к венозному руслу) и изменения в челюстных костях при внутрикостных формах сосудистых поражений.

Компьютерная томография дает возможность детально оценить состояние челюстных костей, выявить минерализованные флеболиты на фоне мягких тканей. Кроме того, обладая существенно большим, нежели традиционное рентгенологическое исследование, контрастным разрешением, она позволяет визуализировать основные мягкотканые анатомические образования (слюнные железы, мышцы, лимфатические узлы) на фоне окружающей их жировой клетчатки. Соответственно может быть визуализирован и массив сосудистого новообразования, определена его локализация, распространенность и органотопия.

Существенно большую информацию способна дать КТ-ангиография, позволяющая контрастировать сосудистое образование соотносительно с его гемодинамикой, поскольку рентгеноконтрастное вещество вводится в периферическую вену. Возможность получения трехмерного изображения сосудистого образования с элементами топографической анатомии позволяет считать компьютерную томографию-ангиографию лучшим методом топографической визуализации (рис. 5).

Ангиографическое исследование позволяет, благодаря контрастированию артериального русла, определить топографию образования, его структурный тип, и по времени контрастирования вен определить наличие артерио-венозных шунтов. АГ наиболее информативна в случае патологии артериального русла и наличия артерио-венозных шунтов. При венозной дисплазии измененная зона может вовсе не контрастироваться. Одним из недостатков ангиографии является отсутствие возможности визуализации мягких тканей, что затрудняет определение органотопии сосудистого образования.

Высокая доза ионизирующего излучения при компьютерной томографии и особенно ангиографии, использование большого количества иод-содержащих рентгеноконтрастных веществ, а также необходимость проведения исследования детей до 7-12 лет под наркозом, ограничивают возможность применения этих рентгенологических методов. Так, проведение ангиографического исследования целесообразно лишь в тех случаях, когда необходима эмболизация ветвей наружной сонной артерии.

Магнитно-резонансная томография позволяет визуализировать сосудистое образование независимо от его морфологического строения, принадлежности к артериальному или венозному руслу и топографии. Высокая степень детализации мягкотканых анатомических образований и структур дает возможность детально оценить распространенность и органотопию сосудистого образования. Выполнение МР-ангиографии (в вариантах МР-артериографии и МР-флебографии) дает возможность уточнить принадлежность сосудистого образования к артериальному или венозному руслу, выявить источники его кровоснабжения, включая коллатерали, визуализировать артериовенозные шунты.

Магнитно-резонансная томография позволяет четко визуализировать губчатое вещество челюстных костей, диплоэ костей свода черепа, экстра- и интракраниальные сосуды (рис. 6).

Применение высокопольных МР-томографов (от 1Т) позволяет получить более детальное изображение мягких тканей и сосудов, чем при

использовании низкопольных приборов.

Единственным недостатком магнитно-резонансной томографии является значительная продолжительность исследования, что требует проведения наркоза у пациентов в возрасте до семи лет.

Эндоскопические методы

Всем больным с локализацией очагов поражения в челюстно-лицевой области, особенно в ее нижнем отделе, показаны эндоскопические методы обследования. Это тем более необходимо при затруднениях дыхания, рецидивирующих крупах, дисфонии и др. нарушениях функций гортаноглотки. К эндоскопическим методам относятся фиброларингоскопия и эндоскопия дыхательных путей.

Патологические изменения мягких тканей нижней трети лица у 50% больных сопровождались подскладочными сосудистыми поражениями. Преимущества фиброларингоскопии в том, что она проводится без наркоза. Эндоскопия дыхательных путей под наркозом – ключевой метод. Он включает: гипофарингоскопию, прямую ларингоскопию с использованием операционного микроскопа и оптических трубок, трахеоскопию. Метод позволяет детально оценить локализацию, размер образования, в ряде случаев распространенность и органотопию.

Патологоанатомическое исследование

Его применение возможно только при проведении биопсии и хирургического вмешательства. Биопсия всегда проводится под наркозом. Помимо этого существуют нередко и большие технические трудности ее выполнения, связанные с кровотечением и трудностями забора материала. При гистологическом исследовании ткани мальформации выявляются разнокалиберные сосудистые сплетения с измененными стенками. Наличие стромы не характерно.

При опухолях основной выявляемый компонент – увеличение массы пролиферирующих клеток эндотелия с изменением их гистоархитектоники. Для гиперпластических поражений характерна в первую очередь пролиферация эндотелиальных клеток со значительным увеличением их количества.

Иммуногистохимический метод

Основан на выявлении точной локализации клеточного или тканевого компонента (антигена) методом иммунологических и гистохимических реакций с помощью антител-маркеров. Он позволяет проводить иммунологический анализ срезов тканей в условиях сохранения морфологии клеток, то есть иммунологические реакции «переносятся» на предметное стекло морфолога. Иммуногистохимические исследования проведены у 25 пациентов.

В работе были использованы несколько маркеров.

Реакция на CD31 позволяет подтвердить сосудистый гистогенез процесса. Это самый чувствительный и специфичный эндотелиальный маркер. Данный гликопротеид обнаруживается в эндотелиальных клетках всех сосудистых образований.

Белок Ki67 применяется для оценки пролиферативной активности клеток.

Ген p53 наиболее часто вовлекается в процесс онкогенеза у человека. Он позволяет оценить опухолевую трансформацию клеток.

Количество мутантного белка p53 в гиперплазии и мальформации – менее 5%, в опухоли превышает 5%. Высокое содержание мутантного белка в опухолевых клетках позволяет судить об опухолевой природе сосудистого поражения. При этом количество p53 коррелирует со степенью неопластической трансформации.

Белок, транспортер глюкозы GLUT1, позволяет провести дифференциальную диагностику и оценить прогноз сосудистого образования.

Сосудистые гиперплазии экспрессируют белок, транспортер глюкозы, GLUT1. Эндотелий истинных сосудистых опухолей или сосудистых пороков развития GLUT1 не экспрессирует. Наличие GLUT1 в гиперплазиях – универсальная и специфическая характеристика, независимо от митотической активности, фазы или анатомического местоположения очага поражения. Позитивная реакция на GLUT1 свидетельствует о гиперпластическом

характере сосудистого образования (рис. 7).

Таким образом, в настоящее время арсенал диагностических методов и средств достаточно широк и разнообразен. Это касается определения локализации, структуры, топографической анатомии, гистологического строения и даже биологической сущности процессов.

Заключение

Разнообразие клинических проявлений сосудистых образований и трактовок имеющих изменений ставят в затруднительное положение специалистов, приступающих к лечению пациентов с данной группой заболеваний. Полученные в ходе нашего исследования результаты с большой долей достоверности позволяют считать, что существуют три основных вида образований из кровеносных сосудов, имеющие в своей основе разные биологические механизмы: сосудистые мальформации, сосудистые гиперплазии, сосудистые опухоли.

При этом большая часть образований из кровеносной сосудистой сети у детей представляет собой мальформации и гиперплазии, и только незначительная часть из них является истинными опухолями. Нам представляется, что использование на первом уровне диагностики предложенных критериев для разделения всей группы позволит правильно определиться с тактикой лечения, которая на сегодня чрезвычайно разнообразна и нередко не адекватна типу поражения.

Клиническое обследование должно включать в себя сбор анамнеза, осмотр и пальпацию. Наиболее достоверным клиническим проявлением сосудистой гиперплазии являются признаки инволюции. Особая сложность дифференциальной диагностики гиперпластических очагов с опухолями возникает сразу после обнаружения поражения – в первые один-три месяца жизни, когда еще не выявляются или слабо проявляются клинические признаки инволюции, а быстрый рост обра-

зования склоняет врача к мысли об опухолевом процессе.

В пользу гиперпластического поражения будут свидетельствовать помимо признаков инволюции и временного фактора (появление патологического образования сразу после рождения) также излюбленная локализация: очаги гиперплазии чаще всего выявляются на концевом отделе носа, в предушной и околоушножевательной области, переносицы, области глазницы. Темпы увеличения гиперпластических очагов гораздо выше темпов роста опухолей. На первом-втором месяце жизни возможно увеличение объема в два-три раза за одну-две недели. Это диктует необходимость быстрого принятия решения.

Оптимальным сочетанием методов лучевой диагностики следует считать ультразвуковое исследование с цветовым доплеровским картированием кровотока (как метод первичной диагностики) и магнитно-резонансную томографию с использованием высокопольного магнита с выполнением МР-ангиографии (при необходимости изучения глубоких отделов лица, челюстных костей, экстра- и интракраниальных сосудов).

Точное определение типа сосудистого образования (гиперплазия – опухоль) возможно только при иммуногистохимическом анализе с маркерами CD31, GLUT1, p53, Ki67.

Выводы о тактике ведения пациента необходимо делать только после проведения всего комплекса исследований: клинического (с обязательным учетом функциональных и эстетических нарушений), лучевого и углубленного патоморфологического исследования.

Список использованной литературы находится в редакции

Поступила 20.01.2010

Координаты для связи с авторами:
119021, Москва, ул. Тимура Фрунзе,
д. 16, ЦНИИ стоматологии и ЧЛХ
Росмедтехнологий

Электронную версию газеты «Стоматология Сегодня» читайте на сайте

www.dentoday.ru